Aus der Chirurgischen Universitätsklinik zu Göttingen
Vorstand: Professor Dr. R. Stich

Knochen- und Gelenkerkrankung bei Rückenmarkschwindsucht – dargestellt am Krankengut der Göttinger Chirurgischen Klinik

Inaugural-Dissertation

zur Erlangung des Doktorgrades der Georg-August-Universität zu Göttingen

Vorgelegt am 12. Mai

von

Erich Bartlau
aus Göttingen

Göttingen 1941

Buchdruckerei Martin Saß & Co., Göttingen

Berichterstatter: Dr. Büttner

Mitberichterstatter: Prof. Dr. Stich

Tag der mündlichen Prüfung: 10. Juni 1941

Unter neuropathischen Knochen- und Gelenkerkrankungen[1]) sind Krankheiten zu verstehen, die sich im Verlauf oder Gefolge von Erkrankungen des zentralen oder peripheren Nervensystems entwickeln, vorwiegend bei Rückenmarkschwindsucht und den Höhlenbildungen im Rückenmark (Syringomyelie). Vom rein praktischen Standpunkt aus betrachtet kann man sagen, daß die obere Körperhälfte der Syringomyelie (87 v. H.), und zwar fast nur einseitig, gehört, und die untere der Rückenmarkschwindsucht (76 v. H.) F. Oehlecker hält es deshalb für besser, bei bzw. neben dem Ausdruck „neuropathische Gelenkerkrankung" die Bezeichnung „tabische Gelenkaffection" und „Arthropathie bei Syringmoyelie" zu gebrauchen. Die Gelenkleiden treten meist im 40. bis 60. Lebensjahr auf, sie können jedoch schon viel früher in Erscheinung treten. Nach Angaben Büdingers finden sich unter 297 tabischen Gelenkerkrankungen 87 doppelseitige, darunter 25 doppelseitige Kniegelenks- und 18 doppelseitige Hüftgelenkserkrankungen. Unter diesen 297 Fällen betrifft, ebenfalls nach Büdinger, die Erkrankung 240mal die untere Körperhälfte (= 80 v. H. der Fälle), ebenso nach Rotter. Bei der Syringomyelie ist dieses Verhältnis nach Berechnungen Schlesingers umgekehrt, nämlich 83 v. H. obere, 17 v. H. untere Körperhälfte. Was die Häufigkeit der Erkrankung der Gelenke angeht, so betrafen nach einer Zusammenstellung Büdingers von 251 Fällen tabischer Gelenkerkrankungen

38 das Schultergelenk
9 das Ellenbogengelenk
8 die Hand- und Fingergelenke
59 das Hüftgelenk
110 das Kniegelenk
25 das Fußgelenk und
2 das Kiefergelenk.

[1]) Diese Arbeit ist auf Anregung und unter Leitung von Herrn Dr. Büttner, Assistent an der Chirurg. Univ.-Klinik in Göttingen, entstanden. Ich danke Herrn Dr. Büttner für seine frdl. Hilfe auch hier bestens.

Von den meisten Bearbeitern wird die große Seltenheit der Wirbelerkrankung betont, mit Ausnahme von Leyden und Graetzer, die behaupten, daß das Leiden oft wegen geringer Beschwerden übersehen wird.

Die Verteilung der Gelenkerkrankung bei Rückenmarkschwindsucht auf beide Geschlechter erfolgt in fast gleichem Hundertsatz wie bei der Syringomyelie. Von 109 Fällen tabischer Gelenkerkrankter betrafen nach Berechnung Weizsäckers 72 Männer und 37 Frauen, von 105 Gelenkerkrankten bei Syringomyelie nach Schlesinger 70 Männer und 35 Frauen.

Über Ursache, Beginn und Verlauf dieser Erkrankung besteht bisher weder Klarheit noch Einigkeit. Über das Zustandekommen der Gelenkerkrankung bei Rückenmarkschwindsucht bestehen zwei Anschauungen. Charcot sieht die Grundursache in Ernährungsstörungen, während sie Volkmann und Virchow in mechanischen Ursachen suchen. Es seien auf das Gelenk von außen wirkende schädliche Einflüsse, wobei die Teile infolge Schmerzlosigkeit einer zu starken Beanspruchung unterliegen. Die Gelenkerkrankung soll dabei im wesentlichen nur ein „höherer Grad von Arthritis deformans" sein. Diese letztere Annahme ist nach klinischen Erscheinungen jedoch nicht zutreffend. Denn z. B. bei der multiplen Sklerose, also einer Erkrankung des ZNS mit ungeordnetem Gang, entsteht keine Gelenkerkrankung. Oft findet sich schon vor dem Nachweis von Gang- und Gefühlsstörungen eine Gelenkerkrankung. Von dem Leiden zeigen sich meist die großen Gelenke befallen. Es erkranken viel häufiger die Gelenke der mechanisch stärkst beanspruchten unteren Körperhälfte, nicht selten beidseitig.

Bei der Syringomelie weist der Ellenbogen die am meisten in die Augen fallenden Veränderungen auf. Es kann hier zu gewaltigen Verdickungen kommen, die durch Wucherungen der Gelenkfläche und gelenknahen Knochenteile bedingt sind. Auch das Schultergelenk ist häufig betroffen.

Kienböck führt vier bezeichnende Punkte für das Gelenkleiden bei Rückenmarkschwindsucht an:

1. rasche Entstehung,
2. schnelles Erreichen hochgradiger Verunstaltungen,
3. meist vollkommene Schmerzlosigkeit,
4. erstaunliche Gebrauchsfähigkeit der Teile.

Die erste auslösende Ursache, die bei dem tabischen Gelenkleiden die so bezeichnende und fast nie zu vermissende Schmerzlosigkeit der Gelenke hervorbringt, ist wohl im Rückenmark selbst oder peripherwärts zu suchen. Daß die Erkrankung des Rückenmarks den allerersten Anstoß zur Gelenkerkrankung gibt, dafür spricht vor allem die große Ähnlichkeit des tabischen Gelenkleidens mit dem bei Syringomyelie, und ferner die Tatsache, daß das Befallensein der oberen Körperhälfte bei Syringomyelie und das Auftreten der Gelenkerkrankung bei Rückenmarkschwindsucht an der unteren Körperhälfte dem Erkrankungsherd im Rückenmark entsprechen. Die weiteren Folgen jedoch, welche die Schmerzlosigkeit der Gelenke und der damit zusammenhängende ordnungswidrige Gebrauch des Gelenkes hervorbringen, sind offenbar lediglich mechanischer Natur. Nach der allgemeinen Auffassung geht mit Verlust der Schmerzempfindung die Steuerung der normalen Gelenkbetätigung verloren und somit auch der Schutz der Gelenke gegen äußere Gewalteinwirkungen. Die Überdehnung des Kapsel-Bänderapparates der Gelenke und Muskelschlaffheit ändern die Betätigung der Gelenkenden zueinander und damit die ganze Standfestigkeit und Kraft der Gelenktätigkeit. Der Verlust der Schmerzempfindung und der Gewebsspannung der Weichteile, somit der Ausfall des Schmerzes als Warner und Schutz, führt schon bei den alltäglichen Einwirkungen zu diesen schweren Verbildungen der Knochen. Diese Anschauung wird von manchen Forschern, z. B. von Jansen und v. Pannewitz, für nur bedingt richtig gehalten. Denn es gibt Krankheiten mit Muskelschwund und Muskelschlaffheit, die ohne Knochen- und Gelenkerkrankungen verlaufen. Jansen behauptet, daß die Grundursache der schweren Zerstörungen im Knochen selbst liegt und in der Veränderung des Knochengewebes, d. h. in der Ernährungsstörung der Bälkchen und Knochenrinde besteht.

Die Diagnose einer Gelenkerkrankung bei Rückenmarkschwindsucht läßt sich gewöhnlich leicht stellen, wenn nur bei der Untersuchung eines Gelenkleidens an den unteren Gliedmaßen an sie gedacht wird.

Erscheinungen der Rückenmarkschwindsucht beim ersten Auftreten einer Gelenkerkrankung sind reflektorische Pupillenstarre, Störung der Knie- und Achillessehnenreflexe, Romberg (fehlt jedoch oft), an der Brust Bezirke mit herabgesetzter Berührungsempfindung evtl. Kälteüberempfindlichkeit, an den unteren Gliedmaßen leichte Grade von Schmerzlosigkeit, Schmerzverlangsamung und herabgesetzte

Spannung. Die Wassermannsche Probe im Blut fällt meist positiv aus. Die syphilitische Ansteckung liegt gewöhnlich 10 bis 20 Jahre oder noch länger zurück. Bei Untersuchung der Rückenmarkflüssigkeit ist die Vermehrung der Lymphocyten und Phase I der Globulinprobe (Nonne-Apelt) fast immer positiv. Es kann ein Gelenkleiden als Frühzeichen der Rückenmarkschwindsucht auftreten, wobei die übrigen klinischen Erscheinungen erst später als die Erkrankung am Gelenk sichtbar werden können. In solchen Fällen ist die Untersuchung des Blutes und der Rückenmarkflüssigkeit vorzunehmen. Das Streben des Arztes muß dahin gerichtet sein, möglichst schon die Frühform des Leidens zu erfassen. Hierbei leistet uns das Röntgenbild oft vorzügliche Dienste. Allerdings kann nicht in allen Fällen aus der Röntgenaufnahme allein die Diagnose gestellt werden, es gehört der klinische Befund dazu.

Kienböck unterscheidet zwei Formen, die „hypertrophische" und die „atrophische" Form. Die hypertrophische Form ist nach seiner Ansicht die gewöhnliche Form und kommt fast nur an den unteren Gliedmaßen vor. Die zugrundeliegende Verletzung bestehe in Weichteilschädigung bzw. leichter Knochenverletzung oder in ausgesprochenem Knochenbruch. Die Verletzungen würden infolge ihrer Schmerzlosigkeit nicht als solche erkannt, in der ersten Zeit zeige sich häufig nur ein einziger Knochen des Gelenkes verändert, während die benachbarten Abschnitte zunächst noch normal seien. Die sogen. atrophische Form ist nach Kienböcks Anschauung viel seltener. Die Verletzungen würden meist schon vom Kranken richtig als Brüche erkannt. An den Bruchstellen träten keine entsprechenden Wiederherstellungsvorgänge ein. Es vollziehe sich einfach eine längere Zeit fortschreitende Aufsaugung der Knochenteile. So verschwänden oft mehrere große Knochenabschnitte ganz. Die Kapsel soll erhalten bleiben. Es seien hier Bewegungen in überstarkem Ausmaße und übermäßiger Richtung ausführbar.

Von den meisten Forschern wird jedoch Kienböcks Einteilung als nicht zutreffend abgelehnt. Nach Oehlecker bestehen die ersten im Röntgenbild festzustellenden Veränderungen des Gelenkes stets in einer Zerstörung und einem Abbau in Form von kleinen Abbröckelungen, Einbrüchen, Brüchen usw. An jede Zerstörung können sich dann „Wucherungsvorgänge" anschließen in Form von Knochenwucherungen oder Verknöcherung der Kapsel und der Umgebung der Kapsel. Die Schnelligkeit des Fortschreitens dieser Veränderungen ist

verschieden. Veränderungen des Gefüges lassen sich auf der Röntgenaufnahme erst im fortgeschrittenen Entwicklungsstand erkennen. Die durch Rückenmarkschwindsucht bedingte erhöhte Verletzlichkeit und Sprödigkeit des Knochens ist im Röntgenbild nicht erfaßbar.

Die Behandlung des Gelenkleidens bei Rückenmarkschwindsucht ist in der Hauptsache eine orthopädische. Daneben leisten aber nach Ansicht mancher Forscher auch chirurgische Eingriffe Gutes, wenn nur, wie Oehlecker schreibt, nach den richtigen Grundsätzen bei richtiger Auswahl der Fälle verfahren wird. Hauptgrundsatz der Behandlung ist die vollkommene Ausschaltung des empfindungslosen und zügellosen Gelenkes. Was die Allgemeinbehandlung betrifft, so muß man eine gegen die Syphilis gerichtete Kur versuchen. Allerdings verneint Key einen Erfolg, und auch Oehlecker konnte einen nennenswerten Einfluß auf die Gelenkerkrankungen bei Rückenmarkschwindsucht nicht feststellen. Dieselbe Erfahrung machten Kienböck und Selka bei der Behandlung eines Kniegelenkleidens bei Rückenmarkschwindsucht. Als außerordentlich wichtig, ja wichtiger als die Operation selbst sieht Oehlecker eine sorgfältig durchgeführte Nachbehandlung an.

Im Krankengut der Göttinger Chirurgischen Klinik finden sich 28 Beobachtungen von neuropathischen Gelenkerkrankungen. Davon entfallen 5 auf Syringomyelie. Von diesen 5 betreffen 2 die oberen Gliedmaßen, 2 die Schulter und 1 Oberarm, Schulter und Kniegelenk zusammen. Alle 5 Kranke sind männlichen Geschlechts. Von den 23 tabischen Erkrankungen betreffen

6 das Hüftgelenk,
7 das Kniegelenk,
6 das Fußgelenk,
1 den Oberschenkel,
2 die Wirbelsäule und
1 die Handgelenke.

Achtmal ist das weibliche Geschlecht erkrankt.

Auf die Wiedergabe aller Krankengeschichten wird an dieser Stelle bewußt verzichtet. Als Beispiel für eine voll ausgebildete und in jeder Beziehung bezeichnende Erkrankung führe ich die Krankengeschichte des Arbeiters B. O., 38 Jahre alt, an.

O. liegt seit acht Wochen im Bett, da er nicht mehr laufen konnte. Keine Schmerzen. Beim Gehen verspürte er ein Knacken in der Hüfte.

Er kommt wegen zunehmender Bewegungseinschränkung zum Arzt. Man findet völliges Fehlen des Pupillenspiels auf Lichteinfall, Fehlen des Kniescheiben- und Fersenbeinsehnenreflexes auf der rechten Seite, sowie positive Wassermannsche Probe im Blut. Auf dem Röntgenbild sieht man seltsame Veränderungen im Bereiche beider Hüftgelenke. Das rechte Hüftgelenk zeigt weitgehenden Verlust des Hüftkopfes. Der verbildete und von Aufhellungen durchsetzte Schenkelhals stützt sich am oberen Rand der stark verbildeten Pfanne ab. In der Umgebung des Gelenkes sind ausgedehnte Knochenneubildungen vorhanden, die einerseits einen Randwulst am oberen Pfannenrand bilden und sich andererseits als lange Zapfen in den Weichteilen des Oberschenkels ausdehnen. Das linke Hüftgelenk bietet wesentlich geringere Veränderungen. Grobe Randwülste am oberen Pfannenrand weisen Einbrüche auf. Der noch runde Hüftkopf besitzt zum Schenkelhals hin grobe Wülste.

In gleicher oder ähnlicher Ausbildung sieht man in der Mehrzahl der Fälle die Krankheitsbilder auch an den anderen Gelenken, z. B. des Fußes und des Knies. Für die Erkrankung beider Knie gibt uns der 43 Jahre alte J. B. ein bezeichnendes Beispiel.

1914 wegen fortschreitender Paralyse in ärztlicher Behandlung gewesen. Seit vielen Jahren Schmerzen im linken Knie und Kriebeln im Bein, dabei schießende Schmerzen in beiden Beinen. In letzter Zeit starke Schwellung des rechten Beines. Knickt beim Gehen im Knie nach hinten durch. Dauerschmerz.

Der Mann bietet alle Zeichen eines an Rückenmarkschwindsucht erkrankten Menschen wie Ungleichheit und Lichtstarre der Pupillen, Fehlen der Beinreflexe sowie Gangunsicherheit. Es findet sich eine Verdickung des linken und ganz besonders des rechten Knies. Starke Wackelbewegungen nach der Seite bei gestrecktem Knie beiderseits. Überstreckung des rechten Knies um gut 20 Grad möglich.

Beide Kniegelenke zeigen das Bild einer weit fortgeschrittenen Zerstörung. Rechts ist der Unterschenkel gegenüber dem Oberschenkel um halbe Gelenkbreite nach außen verrenkt (Subluxation). Die gelenkbildenden Knochenenden sind verbreitert, im Aufbau verdichtet, ihre Gelenkflächen unter Verschmälerung des Gelenkspaltes hochgradig zerstört. An den Gelenkkanten und in den benachbarten Weichteilen sind unregelmäßige, wolkige Knochenwülste und Knocheneinlagerungen vorhanden.

Wichtiger als diese Krankheitsfälle sind die Beobachtungen von Frühzuständen, wie wir sie bei dem Invaliden C. V., 65 Jahre alt, machen können.

Auf dem ersten Röntgenbild (s. Abb. 1) sieht man am inneren Rand des inneren Oberschenkelknorrens abgelöste Knochenstückchen, die noch in ihrem Bett liegen. Eine Verdichtung der Knochen, Verschmälerung des Gelenkspaltes und schließlich feine, wolkige Knochenneubildung am Schienbein in Höhe der Wachstumszone lassen an der Diagnose des Gelenkleidens keinen Zweifel. Schon dreizehn Wochen später sind die Veränderungen stark fortgeschritten. Die Knochenstückchen haben sich abgelöst, die gelenkbildenden Knochen von Ober- und Unterschenkel schritten in ihrem Umbau fort, auch die Wucherungen in der Umgebung haben zugenommen.

V. Pannewitz hat sich mit der Frühdiagnose des Kniegelenkleidens beschäftigt und dargelegt, daß regelmäßig bei Frühfällen Röntgenzeichen auffindbar sind. Von diesen führt er u. a. an: zarte Knochenauflagerungen auf einer oder mehreren Gelenkflächen, Ablösung einer Gelenkkante, Knochenanlagerung an den Wachstumsbezirken und starke Schliffwirkung. Einige dieser Frühzeichen konnten wir an der eben beschriebenen Beobachtung ebenfalls feststellen. Offenbar besitzt dieser Befund jedoch keine Allgemeingültigkeit, wie folgende Beobachtung zeigt.

Frau E. Sp., 45 Jahre alt, kam Ende Februar 1939 zu einmaliger poliklinischer Untersuchung wegen langsam zunehmender schmerzloser Anschwellung des linken Kniegelenkes. Mit Rücksicht auf das Gelenkreiben wurde an eine chronische Kniegelenkserkrankung gedacht und entsprechende Behandlungsvorschläge gemacht. Eine Nervenuntersuchung wurde leider versäumt.

Das Röntgenbild des linken Kniegelenkes bietet regelrechten Aufbau. Die Gelenkflächen sind scharf gezeichnet. Die einzige verwertbare Veränderung ist die leicht verwaschene und etwas fleckige Knochenzeichnung von Schienbein und Oberschenkel in der Nähe ihrer Gelenkflächen.

Zehn Monate später kam die Kranke wieder in die Poliklinik. Jetzt war klinisch bei dem unförmig geschwollenen Kniegelenk und der Teilverrenkung des Unterschenkels nach innen und vorn an der Diagnose kein Zweifel mehr möglich. Klinisch und serologisch lag eine Rückenmarkschwindsucht vor.

Röntgenbild:

Der Unterschenkel ist gegenüber dem Oberschenkel nach innen vorn zu verschoben. Die Gelenkteile von Oberschenkel und Schienbein sind verdichtet, ihr Aufbau völlig verwaschen, neben unregelmäßigen, wolkigen Wucherungen am Schienbeinkopf innen und hinten sieht man deutliche Zerstörungen der Gelenkflächen.

Da Frau Sp. schon bei der ersten Untersuchung ausdrücklich die Schmerzlosigkeit der Gelenkschwellung betonte, darf man trotz der versäumten Nervenuntersuchung annehmen, daß damals bereits Gefühlsstörungen bestanden und eine Rückenmarkschwindsucht in Ausbildung begriffen war. Rückblickend muß der klinische Befund am Kniegelenk zweifellos als beginnendes Gelenkleiden gedeutet werden. Dennoch war der Röntgenbefund negativ. Es mag sich bei dieser Beobachtung um eine Ausnahme handeln, doch beweist das Röntgenbild, daß klinische Erscheinungen eines Gelenkleidens schon v o r Knochenabbauvorgängen, jedenfalls v o r röntgenologisch faßbaren, ausgebildet sein können.

K i e n b ö c k glaubt, daß den Gelenkleiden als „Vorläufer" Gelenkverletzungen, insbesondere Gelenkbrüche, vorausgehen, wobei die Knochenverletzung röntgenologisch nicht erkennbar zu sein brauche. Mit dem von ihm erörterten Beginn des Leidens im Knorpel- oder Kapselbereich muß nach unseren Beobachtungen gelegentlich gerechnet werden.

Bemerkenswert durch die Verbindung eines Gelenkleidens bei Rückenmarkschwindsucht und eines Knochenbruches ist die Krankengeschichte der Frau A. K., 62 Jahre alt.

Es findet sich bei ihr neben dem klinischen Bild einer Rückenmarkschwindsucht eine fortgeschrittene Erkrankung des Fersenbeines. Am unförmig geschwollenen Rückfuß sind mehrere Fisteln vorhanden. Auf dem Röntgenbild sieht man neben fortgeschrittenen Zerstörungen des Fersenbeinhöckers unregelmäßige wolkige Wucherungen, die sich zur Ferse und Achillessehne hin ausdehnen. Die Knochenwucherungen sind von Fistelgängen durchsetzt.

In diestem Zustand stand die Kranke schon in klinischer Beobachtung, als sie am 21. 8. 1934 mit einem Unterschenkelschaftbruch des gleichen Beines eingeliefert wurde. Sie war am Tag zuvor auf der Treppe ausgerutscht und gestürzt. Sie konnte ohne fremde Hilfe nicht wieder aufstehen. Sie stellte selbst einen Bruch fest, hatte aber keine Schmerzen.

Es fand sich ein hochgradiger schmerzloser Bluterguß des rechten Unterschenkels bis zum Fußrücken.

Das Röntgenbild ergibt einen Spiralbruch im unteren Drittel des Schienbeinschaftes mit leichter Verschiebung der Bruchstücke. Am Schienbeinschaft sind gröbere knöcherne Veränderungen, von einer leichten Verdickung der Knochenhaut abgesehen, nicht zu erkennen, insbesondere besteht kein wesentlicher Knochenschwund.

Der Schienbeinbruch heilte unter Gipsverbandbehandlung verlangsamt, doch war der Bruch nach 16 Wochen klinisch so fest, daß die Behandlung abgeschlossen werden konnte. Eine gewisse Verzögerung der Heilung des Schaftbruches ist wohl nicht in Abrede zu stellen, doch hält sich die Heildauer in den Grenzen, die man nicht selten mit ähnlichen Brüchen bei Vollgesunden erlebt. Zweifellos lag ein krankhafter Bruch vor, wobei in Übereinstimmung mit dem Schrifttum festzustellen ist, daß der Knochen im Röntgenbild jedenfalls keine faßbaren Veränderungen für die erhöhte Knochenbrüchigkeit bei Rückenmarkschwindsucht bietet.

Wie gering trotz ausgedehnten Befundes die Beschwerden sein können, zeigt sich bei der Erkrankung der Wirbelsäule bei dem Gärtner O. L., 35 Jahre alt.

L. zog sich 1921 Syphilis zu und machte mehrfach Kuren. Seit drei Jahren allmählich zunehmende Buckelbildung. Morgens beim Aufstehen geringe Rückenschmerzen, sonst aber schwere Landarbeit möglich.

Befund: Ausfahrende schleudernde Gangbewegungen, entrundete lichtstarre Pupillen und fehlende Sehnenreflexe. Die untere Brustwirbelsäule springt in Höhe des zehnten Brustwirbels buckelartig vor. Die Wirbelsäule ist stark gedreht, so daß der linke Rippenboden stark vorspringt. Kein Stauchungs- und Klopfschmerz.

Röntgenbild (s. Abb. 2a und 2b). Die drei ersten Lendenwirbel befinden sich in einem fortgeschrittenen Zerstörungszustand. Die keilförmig und zugleich rechts mehr als links zusammengesunkenen Wirbelkörper besitzen breite Wülste und unregelmäßige Auflagerungen. Die Wirbelkörper sind zugleich stark verdichtet, ihr Aufbau an anderen Stellen sehr verwaschen.

Nach Darstellung dieses Falles kann kein Zweifel darüber bestehen, daß solche Wirbelsäulenerkrankungen bei Rückenmarkschwindsucht

vorkommen. Im Schrifttum ist über Erkrankungen dieser Art nur sehr wenig berichtet, aber durch die Beobachtung des oben angeführten Falles wird das Vorkommen der neuropathischen Gelenkerkrankung an der Wirbelsäule bewiesen. Es handelt sich m. E. nicht etwa um eine syphilitische Wirbelsäulenentzündung (Lues III), sondern um eine schmerzlos im Laufe von Jahren entstandene echte Knochen- und Gelenkerkrankung der Wirbelsäule. Der klinische Ablauf, besonders aber der Röntgenbefund zwingt geradezu zum Vergleich mit fortgeschrittenen Gelenkerkrankungen z. B. am Knie oder an der Hüfte.

Zur Frage Unfall und Gelenkleiden bei Rückenmarkschwindsucht wird im Schrifttum ausführlich Stellung genommen. Oehlecker hat einmal gesagt, daß den Berufsgenossenschaften bei keiner Erkrankung zu Unrecht solche Lasten auferlegt werden wie gerade bei den Gelenkerkrankungen bei Rückenmarkschwindsucht. Wenn der Kranke zum ersten Male auf sein Leiden aufmerksam wird, legt er ihm infolge geringer Beschwerden und Schmerzlosigkeit gewöhnlich keine größere Bedeutung bei. Wenn er aber später merkt, daß es sich um eine ernstere Sache, sogar Knochenbrüche handelt, ist bald ein sogen. Arbeitsunfall gefunden, der nicht selten anerkannt wird. Blencke hat in seiner ganz ausführlichen und erschöpfenden Arbeit zu diesen Fragen klar Stellung genommen und viele bis dahin noch bestehenden Unklarheiten beseitigt. Wenn ich hier die wichtigsten Punkte seiner Arbeit zusammenfasse, kann gesagt werden, daß die Knochen- und Gelenkleiden bei Rückenmarkschwindsucht in der Hauptsache bei Tabes und Syringomyelie beobachtet werden. Sie kommen in fortgeschrittenen Stellen, aber auch häufig als Frühzeichen vor. Ein Unfallereignis ist zur Entstehung nicht notwendig. Ein schon vorhandenes Gelenkleiden kann durch einen Unfall eine Verschlimmerung erfahren, die erwiesene Verletzung muß aber das betreffende Glied betroffen haben. Die Erkrankung muß sich sofort nach dem Unfall durch klinische Erscheinungen bemerkbar machen, wobei infolge der Eigenart des Leidens Schmerzen fehlen können. Es können bei Nervenleiden infolge eines Unfallereignisses auch gewöhnliche Knochenbrüche auftreten, die regelrecht wieder heilen und nicht als „spontan" bezeichnet werden dürfen, nur weil der Träger an Rückenmarkschwindsucht leidet. Tritt das Gelenkleiden längere Zeit nach dem Unfall, der anerkannt sein muß, auf, so wird für die Anerkennung des Zusammenhanges von Gelenkerkrankung und Unfall das Vor-

handensein sogen. „Brückensymptome" gefordert, andernfalls ist der ursächliche Zusammenhang abzulehnen.

An Hand einiger Beobachtungen aus dem Krankengut der Göttinger Chirurgischen Klinik will ich nun Stellung nehmen zu der Frage Unfall und Gelenkerkrankung bei Rückenmarkschwindsucht.

Vorgeschichte. Der 54 Jahre alte Kaufmann F. J. hatte am 27. 7. 1937 bei der Ausbildung als Hausfeuerwehrmann den Auftrag, einen Hydrantendeckel zu schließen. Er rutschte aus und brach sich beide Knöchel des rechten Fußes. J. gab bei seiner Vernehmung u. a. an, daß er bei dieser Arbeit infolge der Nässe und Glätte des Pflasters ausgerutscht sei. Im Heimatkrankenhaus, in das J. sofort eingeliefert wurde, stellte man einen rechtsseitigen Bruch beider Knöchel fest, der am 3. 8. 1937 nach Abschwellen des Unterschenkels eingerichtet und mit Gipsverband versehen wurde. Am 22. 9. wurde nach Abnahme des Gipsverbandes mit Heißluft, Massage und Bewegungsübungen begonnen. Die Knöchelbrüche sollen klinisch mit guter Knochenneubildung in regelrechter Stellung fest verheilt sein. Bei der Nachuntersuchung am 15. 11. 1937 fiel eine starke Schwellung der Knöchelgegend und des Fußes rechts mit Bewegungsbeschränkung von 1/3 und Reibegeräuschen in den Fußgelenken auf. Der behandelnde Krankenhausarzt schätzte die Erwerbsminderung vom 20. 7. bis 20. 10. 1937 auf 100 v. H., vom 21. 10. für drei Monate auf 50 v. H. J. gab dann an, daß eine Verschlechterung trotz dauernder Behandlung eingetreten sei. Es erfolgte nunmehr Einweisung in die Chirurgische Klinik. Hier stellte man rechts eine starke Unterschenkelschwellung gegenüber links fest. Bei der Untersuchung sagte J., daß er sogleich nach dem Sturz Schmerzen im rechten Fuß gehabt habe und nicht mehr habe auftreten können. Wegen der Folgen des Knöchelbruches befinde er sich noch in Behandlung eines Arztes. Vor dem Unfall sei er nie ernstlich krank gewesen. Von seiten des rechten Fußes habe er keinerlei Beschwerden gehabt. Vom Bestehen einer Geschlechtskrankheit ist ihm angeblich nichts bekannt. Er habe niemals an Geschwüren, Ausschlägen oder ähnlichem gelitten. In den letzten Monaten fühle er sich nicht wohl, gelegentlich träten Beklemmungsgefühl und ein dunkler Druck im Kopf auf. Vor zehn Jahren etwa habe er unter heftigen, blitzartig in die Beine einschießenden Schmerzen gelitten. Der Arzt habe damals Veränderungen an den Pupillen und Reflexen festgestellt und eine Blut-

probe entnommen, die positiv ausgefallen sei. Nach einer Salvarsan-Bismugenol-Kur sei er beschwerdefrei und voll arbeitsfähig geworden.

Von seiten des Knöchelbruches klagt J. noch über Fußgelenkschmerzen und rasche Ermüdbarkeit des rechten Beines. Längeres Gehen und Stehen sei ihm dadurch unmöglich gemacht, so daß er in der Ausübung seines Berufes stark behindert wäre.

Befund: 54 Jahre alter kräftig gebauter Mann mit allgemeiner starker Fettsucht. Gewicht 108,5 kg bei 173,5 cm Größe.

Kopf: Nervenaustrittsstellen frei. Die rechte Pupille, weiter als die linke, ist entrundet. Beide Pupillen sind lichtstarr.

Örtlicher Befund: Die Knöchelgegend des rechten Unterschenkels weist eine unförmige Verdickung auf. Die Umrißzeichnung von Knöcheln und Sprunggelenk ist in der Anschwellung völlig aufgegangen. Die Schwellung verliert sich langsam zum mittleren Unterschenkeldrittel hin. Die bedeckende Haut ist gegenüber links nicht verfärbt und frei von Ausschlägen. Bei der Betastung erweist sich die Weichteilschwellung als derb, flache Dellen lassen sich nur im oberen (körpernahen) Teil eindrücken. In Knöchelhöhe tastet man durch die derben Weichteile die stark verdickten Knochen, deren Oberfläche besonders am Schienbeinknöchel aufgerauht und fein-, stellenweise grobhöckerig ist.

Beiderseits besteht ein Platt-Spreizfuß, rechts außerdem ein erheblicher Knickfuß.

Die Kniegelenke sind äußerlich nicht verändert und enthalten keinen nachweisbaren Erguß. Die Unterschenkel stehen beiderseits im Kniegelenk leicht nach auswärts im Sinne eines X-Beines. (Genu valgum).

Die Beweglichkeit im rechten Sprunggelenk ist in allen Richtungen mäßig stark eingeschränkt.

Die Knie- und Achillessehnenreflexe sind beiderseits erloschen.

Die Wassermannsche Probe im Blut fiel negativ aus, die Meinecke-Klärungs- und die Citocholprobe sind positiv.

Röntgenbefund. Die erste Röntgenaufnahme vom 28. 7. 1937 zeigt einen Bruch beider Knöchel des rechten Unterschenkels mit starker Verschiebung. Der innere Knöchel ist annähernd quer, der äußere schräg (spiralig) abgebrochen. Das Sprungbein ist um halbe Gelenkbreite nach außen verschoben. Der Fuß weicht, dieser Ver-

schiebung entsprechend, beträchtlich aus der Unterschenkellängsachse nach außen ab und ist zugleich im Sinne eines Knickfußes abgebogen. Der Knochenaufbau selbst zeigt keinerlei Veränderungen, seine Umrißzeichnung ist wie die der Gelenkfläche scharf. Groben Knochenschwund kann man auf diesem Röntgenbild nicht erkennen. Auf der weichen Seitenaufnahme fällt ein doppelt-gestreifter feinfleckiger Schatten auf, der vor dem Schienbein und von diesem getrennt zum Fußrücken herab verläuft und sich dort verliert. Der Schatten entspricht dem Verlauf der vorderen Unterschenkelschlagader (Arteria tibialis ant. bzw. dorsalis pedis).

Die im Mai 1938 angefertigten Röntgenaufnahmen ergeben ein ungewöhnliches Bild. Die Knöchelbrüche sind unter annäherndem Ausgleich der ursprünglichen Verschiebung verheilt. Dagegen ist die Abknickung des Sprungbeines nicht völlig ausgeglichen, wie die Schrägstellung von Sprungbein und Fuß nach unten zeigt. An den Knöcheln fallen wechselnd dichte, z. T. streifige Auflagerungen auf, die am Schien- und Wadenbein fast 20 cm heraufreichen und eine Dicke von 1 bis 1,5 cm erreichen. Das obere Sprunggelenk weist eine fortgeschrittene Zerstörung auf, seine Gelenkfläche kann überhaupt nur auf schmale Strecken verfolgt werden. Die Sprungbeinrolle ist aufs stärkste verformt, unregelmäßig verdichtet und von kleinen Aufhellungsherden durchsetzt. Ein Teil der Rolle ragt zusammengepreßt keilförmig in das ebenfalls verdichtete Schienbein hinein, das dadurch wie auseinander gekeilt und verbreitert wirkt. Das Fersenbein und die benachbarten Fußwurzelknochen zeigen, von einem geringen Schwund abgesehen, keine Veränderungen. Vor dem Schienbein bemerkt man den schon beschriebenen Gefäßschatten. Die verbreiterten Weichteilschatten sehen eigentümlich streifig fleckig aus. An den Knochen- und Gelenkflächen des zmu Vergleich geröntgten linken Fußgelenkes kann man krankhafte Veränderungen nicht erkennen. Der feinfleckige Gefäßschatten vor dem Schienbein ist auch hier vorhanden.

Beurteilung. An der Diagnose läßt der erhobene Befund keinen Zweifel. Sie wird erhärtet durch den Nachweis von Veränderungen an den Pupillen und Reflexen, durch die schon vor zehn Jahren einmal blitzartig in die Beine einschießenden Schmerzen und den positiven Ausfall der Blutuntersuchung sowie vor allem durch den Röntgenbefund. Damit ergeben sich folgende Fragen:

Hat es sich bei dem Ereignis vom 27. 7. 1937 tatsächlich um einen Unfall gehandelt?

War der Unfall nach Art und Schwere geeignet, den Knöchelbruch zu verursachen oder bei der Entstehung mindestens eine wesentliche mitwirkende Teilursache zu bilden?

Besteht ein innerer Zusammenhang zwischen dem Knöchelbruch und der jetzt vorliegenden Erkrankung?

Die Entscheidung, ob ein Unfall im Sinne der RVO vorlag, liegt nicht beim Arzt, sondern ist von der Spruchbehörde zu fällen. Es erhebt sich hier die Frage, ob etwa J. nicht durch äußere Umstände, sondern infolge seines Leidens, etwa infolge einer Gangstörung, zu Fall kam. Bei J. war eine solche Gangstörung nicht nachzuweisen. Diese Entstehung kann daher mit genügender Wahrscheinlichkeit ausgeschlossen werden. Weiterhin muß man die Möglichkeit erörtern, daß der bei Rückenmarkschwindsucht krankhaft brüchige Knochen in nur zufälligem Zusammentreffen mit der Beschäftigung brach und J. erst infolge dieses Bruches ausrutschte und fiel. Nach Zeugenaussagen soll J. im Augenblick der Verletzung auf dem Abschlußdeckel eines Hydranten gestanden haben, um diesen zu schließen. Hierbei rutschte er aus und stürzte bzw. sackte in die Knie. Die Zeugen richteten den Verletzten auf. Als er sich nun wieder bücken wollte, schrie er auf. Nach der Aussage des einen Zeugen ist er ein zweites Mal gestürzt und soll sich die schwere Verletzung erst bei diesem Sturz zugezogen haben. Auch der Verletzte glaubt, daß der zweite Sturz erst den Bruch verursacht habe, sagt aber selbst, daß er sich beim ersten Ausrutschen das Bein verrenkt habe, so daß der Fuß schief stand. Diese Schiefstellung des Fußes spricht mit überwiegender Wahrscheinlichkeit dafür, daß der Knochenbruch bereits nach dem ersten Sturz bestand. J. konnte nur wegen der bei Rückenmarkschwindsucht herabgesetzten Schmerzempfindung versuchen, sich aufzurichten und den Fuß zu belasten. Der zweite Sturz hat vielleicht die Verrenkung des Fußes verstärkt, da die beim Gesunden sofort einsetzende Ruhigstellung eines gebrochenen Gliedes infolge der Gefühlsstörung ausblieb. J. mußte bei Bedienen des Hydranten eine ihm nicht gewohnte Beschäftigung verrichten. Die äußeren Bedingungen, der nasse Boden, der unebene Verschlußdeckel können bei dem Ungeübten ein Ausrutschen und den Sturz begünstigt haben, so daß dieser zeitliche Ablauf für wahrscheinlicher gehalten werden muß. Mit voller Sicherheit wird man das allerdings kaum entscheiden können.

Wird das Ereignis als Unfall angesehen, ist zu erörtern, ob er geeignet war, die Verletzung zu verursachen. Ein Ausrutschen auf glattem Boden und ein Sturz kann auch beim Vollgesunden eine Verletzung des Fußes, etwa eine Verstauchung, evtl. auch einmal einen Knöchelbruch hervorrufen. Es ist aber nicht anzunehmen, daß das angeschuldigte Ereignis beim Gesunden unbedingt die vorliegende Verletzung — doppelten Knöchelbruch mit Verrenkung des Fußes — verursacht hätte. Da J. z. Z. des Unfalls an einer Rückenmarkschwindsucht litt und das Knochengerüst einer krankhaften Brüchigkeit unterlag, konnte eine weniger schwere Gewalteinwirkung schon zu diesem Knochenbruch führen. Der eigentümlicher Hergang des Unfalles zeigt schon, daß es sich nicht um einen gewöhnlichen Knochenbruch, der natürlich auch einen Rückenmarkschwindsüchtigen betreffen kann, gehandelt hat. Besonders aber der weitere Verlauf beweist, daß von vornherein ein krankhafter Bruch vorlag. Der Unfall stellt also sicher nicht die alleinige Ursache der Verletzung dar, jedoch bilden das Ausrutschen und der Sturz eine wesentliche mitwirkende Teilursache, indem das Leiden wesentlich verschlimmert wurde und durch einen Knochenbruch in Erscheinung trat. Man kann mit überwiegender Wahrscheinlichkeit annehmen, daß dieser Knochenbruch ohne die Gewalteinwirkung in absehbarer Zeit nicht entstanden wäre. Ein sicheres Anzeichen für diese Vermutung hat man allerdings nicht, da auch das Röntgenbild hier oft versagt.

Im Schrifttum liegt eine geringe Anzahl ähnlicher Beobachtungen vor, daß ein krankhafter Knöchelbruch bei Rückenmarkschwindsucht in eine Gelenkerkrankung übergehen kann oder ihr erstes Zeichen darstellt. Bei J. gehen in der Vorgeschichte die klinischen Zeichen des Knochenbruches ohne Zwischenraum in die des Gelenkleidens über. Aus diesen „Brückensymptomen" kann mit an Sicherheit grenzender Wahrscheinlichkeit der Zusammenhang beider abgeleitet werden. Man wird das örtliche Gelenkleiden als mittelbare Unfallfolge auffassen müssen, wenn man dem Unfall wesentliche Mitwirkung bei der Entstehung des Knöchelbruches zuerkennt. Die Rückenmarkschwindsucht dagegen ist mit Sicherheit unfallunabhängig, da das Ereignis nach Art und Schwere höchstens in der Lage war, am Ort der Einwirkung eine Verschlimmerung des Leidens hervorzurufen. Man hatte sich gutachtlich zu diesem Urteil entschlossen, trotz gewisser Bedenken, die in jedem solcher Fälle bleiben. Die Spruchbehörde ist diesem Urteil gefolgt.

Zusammenfassend möchte ich sagen, daß das Ereignis vom 27. 7. 1937 eine wesentliche mitwirkende Teilursache für den Knöchelbruch im Sinne der Verschlimmerung eines bestehenden Leidens darstellt.

Von sieben bisher an der Göttinger Chirurgischen Klinik abgegebenen Gutachten über den Zusammenhang zwischen Unfall und Gelenkleiden bei Rückenmarkschwindsucht ist dies das einzige, in dem eine Verschlimmerung eines bestehenden Leidens durch Unfall von der Klinik anerkannt wurde. Im allgemeinen ist man bei der Beurteilung solcher Fragen äußerst zurückhaltend geworden, wobei Schwierigkeiten nicht zu übersehen sind. Heute lehnt man einen solchen Zusammenhang immer mehr ab. Dabei lassen sich Härten manchmal nicht vermeiden.

Bei dem nun folgenden Fall, den ich zum Abschluß besprechen will, wurde vom Gutachter ein ablehnender Standpunkt eingenommen. Es handelt sich bei dem 47 Jahre alten Arbeiter K. D. um einen Betriebsunfall im Jahre 1914 mit Bruch sämtlicher Mittelfußknochen. Nach Ausheilung bestand völlige Arbeitsfähigkeit bis Dezember 1931. Das immer etwas dicke linke Sprunggelenk ist seitdem weiter angeschwollen und schmerzhaft geworden. 1928 hatte D. kurze Zeit ähnliche Beschwerden, die unter Wärmebehandlung und Bestrahlung (Diathermie) schwanden.

Bei dem Kranken fanden sich verschiedene Zeichen einer tabischen Erkrankung wie positive Wassermannsche Probe, verzogene verschieden große Pupillen, die auf Licht träge antworten, und leicht herabgesetzte Berührungsempfindung in Höhe der Brustwarzen. Das rechte Sprunggelenk ist hochgradig verdickt und in seinen Bewegungen stark eingeschränkt.

Das Röntgenbild zeigte alte Brüche mit hochgradig verzogenem Knick im Bereich der Bruchstellen, hochgradigen Knochenschwund sämtlicher Fußwurzelknochen einschließlich des untersten Drittels des Schienbeins und Wadenbeins, sowie starke Zerstörungen im Bereich des oberen Sprunggelenkes. Der Gelenkspalt ist z. T. nicht mehr sichtbar. Im Sprung- und auch im Schienbein, besonders vorn unten am Gelenkrand, sieht man einen mäßig scharf abgegrenzten Knochenausfall und starke Zackenbildung.

Es erhebt sich die Frage nach dem zeitlichen Zusammenhang zwischen der Gewalteinwirkung im Jahre 1914 und dem Auftreten

der Erkrankung im Jahre 1932, wo D. zur Begutachtung der Klinik überwiesen wurde. Es besteht kein Zweifel daran, daß 1914 ein Unfall vorgelegen hat und daß der Unfall erheblich gewesen ist. Anders verhält es sich mit dem Ort der äußeren Gewalteinwirkung. Es hat wohl eine erhebliche Gewalteinwirkung auf den Fuß stattgefunden. Diese hat jedoch die verschiedenen Brüche im Bereich des Vorfußes erzeugt, nicht dagegen im Bereich des Sprunggelenkes, welches heute keine alten Bruchzeichen mehr sicher erkennen läßt, vielmehr ist der Krankheitsvorgang im Jahre 1932 an wesentlich höherer Stelle.

Wenn der im Schrifttum geforderte zeitliche Zusammenhang — der Zeitraum schwankt nach Angaben der Forscher zwischen zwei Wochen und einigen Jahrzehnten — bei diesem Kranken vielleicht gegeben wäre, so fehlt doch das Vorhandensein lückenloser „Brückensymptome" vollständig. Deshalb ist ein Zusammenhang zwischen dem Unfall im Jahre 1914 und der Erkrankung im Jahre 1932 mit an Sicherheit grenzender Wahrscheinlichkeit abzulehnen. Wahrscheinlicher ist es vielmehr, daß das Gelenkleiden sich infolge der Rückenmarkschwindsucht am Sprunggelenk, das auch sonst häufig befallen wird, entwickelte, ohne daß der früheren Mittelfußerkrankung entscheidende Bedeutung zukommt.

Zusammenfassung

Das neuropathische Knochen- und Gelenkleiden wurde an Hand des Krankengutes der Göttinger Chirurgischen Klinik, das 28 Beobachtungen umfaßt, abgehandelt. Es handelte sich um 5 Beobachtungen bei Syringomyelie und 23 bei Rückenmarkschwindsucht. Im Schrifttum sind die Vergleichszahlen natürlich viel größer.

Eine genauere Beurteilung einzelner Beobachtungen ergab einige beachtliche Besonderheiten. Die Frühdiagnose der Erkrankung am Kniegelenk ließ sich an einem Beispiel besprechen. Eine andere Beobachtung aber zeigte, daß das Röntgenbild in ganz frühen Fällen versagen kann. Das Röntgenbild beweist zugleich, daß klinische Erscheinungen eines Gelenkleidens schon v o r Knochenabbauvorgängen, jedenfalls v o r röntgenologisch faßbaren, ausgebildet sein können. Die Möglichkeit ihres Beginnes im Gelenkkapsel- und Gelenkknorpelbereich ist damit nicht von der Hand zu weisen.

Unfallrechtlich wird der Standpunkt vertreten, daß die Gelenkerkrankung bei Rückenmarkschwindsucht im allgemeinen unabhängig von einmaligen groben Gewalteinwirkungen entstehen und angeschuldigte Unfälle meistens nur eine unbedeutende Phase im Ablauf der Erkrankung darstellen.

Schrifttum

Adler: Zbl. f. d. Grenzgeb. **6** 849 (1903).
Baum: Dtsch. Z. Chir. **89** 1 (1907).
Blencke: Dtsch. Orthopädie 8 (1931).
Borchard: Mschr. Unfallheilk. **41** (1904). — Dtsch. Z. Chir. **72** 513 (1908).
Büdinger: Beitr. z. klin. Med. u. Chir. Wien 1896/14.
Frank: Zbl. f. d. Grenzgeb. **7** 561 (1904).
Heine: Mschr. Unfallheilk. **11** 50 (1904).
Jansen: Münch. med. Wschr. 1922/4 139.
Kienböck: Fortschr. Röntgenstr. **47** 379 (1933).
Kienböck u. Selka: Fortschr. Röntgenstr. **48** 445 (1933).
Mankowitz u. Czerny: Arch. f. Psychol. 1928/83.
Oehlecker: Beitr. klin. Chir. **92** 599 (1914).
v. Pannewitz: Fortschr. Röntgenstr. **53** 434 (1936).
Purrukker: Hdb. d. ges. Unfallheilk. **I** 264 (1932).
Rolly: Münch. med. Wschr. 1922/14.
Schwarz: Bruns Beitr. **62** 216 (1909).
Trömmer und Preiser: Mitt. Grenzgeb. **18** 745 (1908).
Voeckler: Mschr. Unfallheilk. **44** 368 (1937).
Wilde: Dtsch. Z. Chir. 1902/65.

Lebenslauf

Am 1. Juni 1908 wurde ich als Sohn des Apothekers Ernst Bartlau und seiner Ehefrau Margarete geb. Schürer in Naundorf geboren.

Ich besuchte in Schernberg, wohin meine Eltern kurz vor Kriegsausbruch übersiedelten, vier Jahre die Volksschule und wurde dann Schüler des humanistischen Gymnasiums in Sondershausen. Nach Ablegung der Reifeprüfung im Herbst 1927 studierte ich in Rostock, Bonn und Göttingen. Ich machte mein Turnlehrerexamen neben dem Studium der Medizin. Nachdem ich mein Studium einige Semester unterbrochen hatte, bestand ich in Göttingen im Sommer 1938 das Physikum und legte im Wintersemester 1940/41 das medizinische Staatsexamen ab. Zwischendurch war ich Soldat und nahm am Polenfeldzug teil. Meine Pflichtfamulatur leistete ich an der Chirurgischen- und Frauen-Klinik zu Göttingen ab.

Abb. 1: Frühzustand eines Kniegelenkleidens bei Rückenmarkschwindsucht mit Ablösung einer Gelenkkante vom inneren Oberschenkelknochen, Verschmälerung des Gelenkspaltes und beginnender Knochenwucherung im Kapselbereich.

Abb. 2a

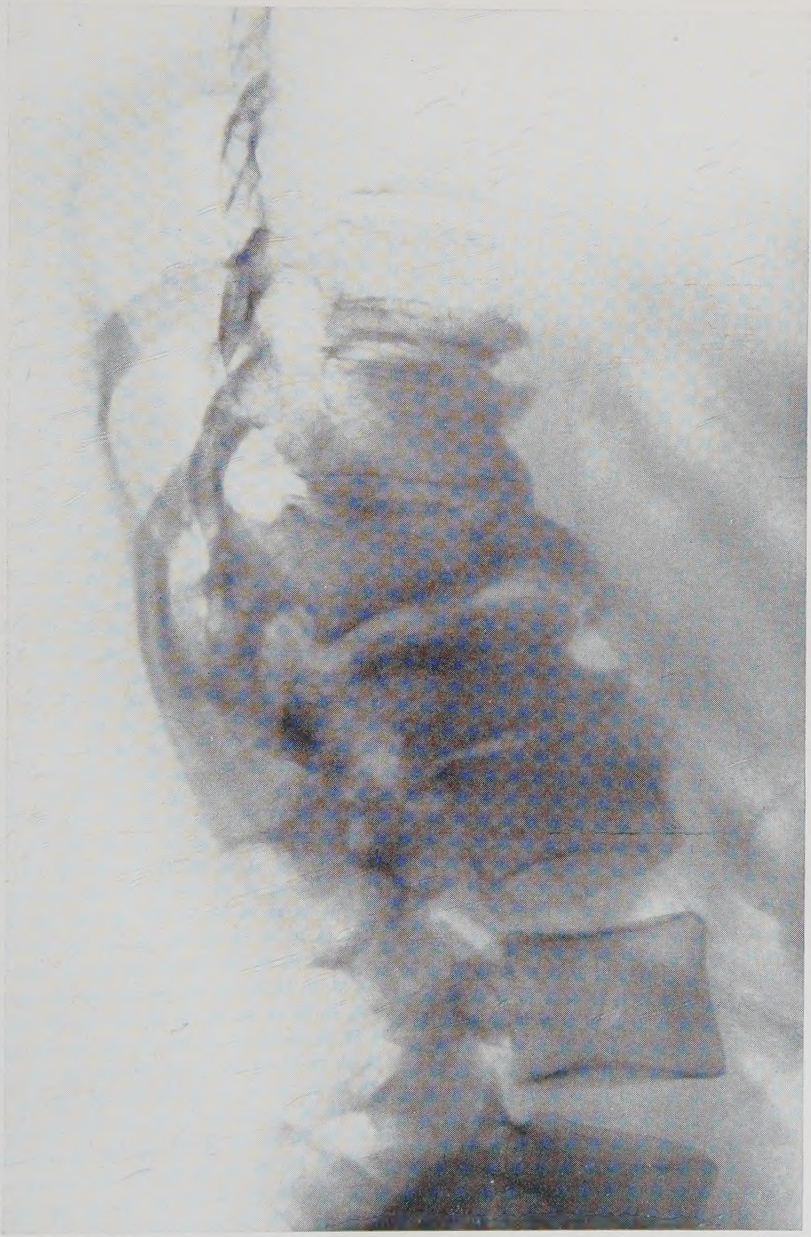

Abb. 2b

Zu Abb. 2a und 2b: Arthropathia tabica der Wirbelsäule. (Im Verlauf von 3 Jahren allmählich und ohne Beschwerden entstandene Verbildung der Wirbelsäule bei Rückenmarkschwindsucht.)